Münster 1935 No 7

Chirurgische Universitätsklinik Münster i. Westf.
Direktor: Prof. Dr. H. Coenen.

Anomalien der Fusswurzelknochen.

INAUGURAL-DISSERTATION

zur Erlangung der Doktorwürde

der Hohen Medizinischen Fakultät der Westfälischen

Wilhelms-Universität zu Münster (Westf.)

vorgelegt von

Paul Schönekess
aus W.-Barmen.

1935

Gedruckt in der Dissertationsdruckerei von Robert Kleinert in Quakenbrück.

Dekan: Professor Dr. med. H. W. Jötten.
Referent: Professor Dr. med. Walter.
Korreferent: Professor Dr. med. H. Coenen.

R. UNIV.
BIBLIOTHEEK
LEIDEN

Gedruckt mit Genehmigung der Medizinischen Fakultät der Westfälischen Wilhelms-Universität Münster (Westf.)

Literaturverzeichnis.

Göcke: „Kahnbeinfraktur oder überzähliger Fußwurzelknochen!“ Monatsschrift f. Unfallheilkunde 38/1931.

Gruber, W.: „Vorläufige Mitteilung über die sekundären Fußwurzelknochen des Menschen.“ Archiv für Anatomie, Physiologie und Wissenschaftliche Medizin. 1864.

Hasselwander: „Ueber die Entwicklung des processus posterior tali und das os trigonum tarsi.“ Zeitschrift für Morphologie und Anthropologie. 18. Bd. 1914.

Hasselwander: „Einige neue Gesichtspunkte für die Beurteilung der Skelettvarietäten des tarsus.“ Zeitschrift für Konstitutionslehre.

Köhler, Alban: „Grenzen des Normalen und Anfänge des Pathologischen im Röntgenbilde.“

Pfitzner: „Variationen im Aufbau des Fußskeletts.“ Morphologische Arbeiten 6. 1896.

Sprengell: „Die accessorischen Fußwurzelknochen und ihre Bedeutung für die Begutachtung Fußverletzter.“ Monatsschrift für Unfallheilkunde 38/1931.

Digitized by the Internet Archive
in 2026

https://archive.org/details/IA41555428_0056

Die in der medizinischen Literatur angegebenen Zahlen von anormalen, inkonstanten Fußwurzelknochen des Menschen schwanken beträchtlich. So kennen die Anatomen ungefähr 20 verschiedene Varietäten, die Röntgenologen dagegen nur etwa 10. Pfitzner z. B. beschreibt über 20 verschiedene Varietäten der Fußwurzelknochen, Bizarro berichtet dagegen nur über 11, von denen er selbst nur 6 gesehen hat. Bei einer Durchsicht von vielen Hunderten von Röntgenaufnahmen konnte ich nur 10 überzählige Fußwurzelknochen feststellen. Dieser große Unterschied und scheinbare Widerspruch erklärt sich nach meiner Annahme dadurch, daß die Varianten nicht nur ziemlich selten, sondern auch in der Form verschieden sind, daß also das eine oder andere neu entdeckte Skelettstück sicherlich keinen neuen Knochen darstellt, sondern nur in seiner Größe oder Lage variierend, zu der Annahme „neuer Knochen" geführt hat.

Im Folgenden gebe ich eine schematische Darstellung der am häufigsten vorkommenden Anomalien der Fußwurzelknochen, um eine Uebersicht über ihre Lage und ihre Bezeichnung zu geben, wieder: (Diese Uebersicht der schematischen Darstellung der accessorischen oder überzähligen Fußwurzelknochen ist der Arbeit von H. Sprengell „Die accessorischen Fußwurzelknochen und ihre Bedeutung für die Begutachtung Fußverletzter", Monatsschr. f. Unfallheilkunde 38/1931, S. 162, entnommen.)

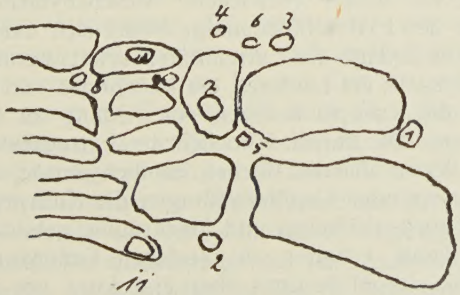

1. Os trigonum.
2. Os peronaeum.
3. Os processi trochlearis.
4. Os tibiale externum.
5. Os calcaneum secundarium.
6. Os supranaviculare.
7. Os cuboideum.
8. Os intermetatarseum.
9. Os intercuneiforme.
10. Division des cuneiforme S. I.
11. Os vesalianum.

Die bei weitem häufigste Anomalie der Fußwurzelknochen, die Verfasser deshalb hier auch zuerst anführen will, ist ein selbständiger processus posterior lateralis tali, auch os trigonum genannt. Zum ersten Male wurde es im Jahre 1804 von Rosenmüller gefunden, von von Bardeleben wurde es 1884 als os trigonum bezeichnet und für ein intermedium gehalten, ähnlich dem os trigonum des tarsus der niederen Wirbeltiere. W. Gruber beschrieb es in einer Arbeit vom Jahre 1864 und gab ihm den Namen talus secundarius; er hielt es für eine selbständig gewordene Epiphyse. Hyrtl sah in einer Beschreibung vom Jahre 1860 das os trigonum als abgebrochenen Trochlearfortsatz an. Gegenbaur glaubte im os trigonum nur ein Sesambein vor sich zu haben, ähnlich den in vielen anderen Sehnen eingelagerten Knochen. Shepherd schließlich glaubte, das os trigonum wäre kein inkonstanter accessorischer Knochen, sondern ein Teil des processus posterior lateralis tali und entstände durch eine Fraktur des talus.

Um nun entscheiden zu können, ob die Möglichkeit besteht, daß der processus posterior lateralis tali einen selbständigen Knochen darstellt, müssen wir uns etwas näher mit der Entwicklungsgeschichte der Extremitätenknochen beschäftigen. Bekanntlich ist die Extremitätenanlage beim Embryo ein vom Ektoderm überwucherter Haufen von Mesodermzellen, die weiter entwickelte Mesenchymzellen darstellen. In der Zellmasse der Extremitätenanlage bildet sich dann eine zentrale Mesenchymzone als Anlage des Extremitätenskeletts heraus. Das Skelett der Extremitäten macht ein häutiges, ein knorpliges und ein knöchernes Stadium durch; die Knorpel besitzen von Anfang an schon ungefähr die definitive Form. Die kurzen Knochen der Extremitäten verknöchern in fast gleicher Weise wie die Wirbel, nämlich derart, daß die in den Knorpel hineinwachsenden Capillarschlingen die Knorpelgrundsubstanz auflösen, dann Knochenbälkchen und Markräume gebildet werden. Der Calcaneus und Talus erhalten im sechsten Embryonalmonat einen Knochenkern, das cuboid beginnt aber erst kurz vor der Geburt zu

verknöchern. In den übrigen Fußwurzelknochen treten die Knochenkerne erst im Kindesalter auf. Im Knorpelstadium ist nun kein selbständiges os trigonum oder eine besondere Knorpelanlage zu diesem nachzuweisen; wohl aber geht die Verknöcherung von zwei Knorpelkernen aus, von denen der eine bis in die Gegend reicht, wo später der processus posterior lateralis tali sich befindet. Hasselwander nimmt nun an, daß z. Zt. der Ossifikation bei einigen Individuen dieselbe zwischen dem talus einerseits und dem processus posterior lateralis tali andererseits unterbleibt und dadurch das selbständige os trigonum entsteht. Wenn dieses der Fall wäre, dann müßte ein großer Teil aller Fußskelette im jugendlichen Alter einen selbständigen processus posterior lateralis tali haben. Dies ist aber nicht der Fall; im jugendlichen Alter ist das os trigonum eine große Seltenheit. Hinzu kommt noch, daß das os trigonum ja niemals aus dem gesamten processus posterior lateralis tali entsteht, sondern nur ein jeweils kleinerer oder größerer Teil des processus posterior lateralis tali das os trigonum bildet. Der processus posterior lateralis tali wird bekanntlich durch die Sehne des langen Beugers der Großzehe in zwei tubera geteilt, zwischen denen der sulcus musculi flex. hallucis longi verläuft. Bei vorhandenem ausgeprägten os trigonum ist immer noch ein größerer processus posterior laterialis tali auf den Röntgenbildern zu sehen gewesen. Pfitzner hält nun im Gegensatz zu Hasselwander das os trigonum für ein echtes ursprüngliches, aber rudimentär gewordenes Skelettstück, das epiphysär synostosieren kann, d. h. in kurzer Zeit die Ossifikation beendet ist, sobald die epiphysären Flächen sich genügend genähert haben, also spätestens mit Abschluß des Körperwachstums. Beim os trigonum soll eine coalescierende Knochenverschmelzung noch im Laufe des späteren Lebens bis zum Greisenalter erfolgen. Pfitzner nennt diesen Vorgang einen noch nicht fertigen, noch nicht ausgereiften Modus der Verschmelzung, bei dem der processus posterior lateralis tali durch eine Knochenbrücke mit dem talus verbunden ist und eine glatte Coalescensfläche aufweist. Er gibt für die Möglichkeit einer Knochenverschmelzung im höheren Alter die große Verschmelzungsneigung der rudimentär gewordenen Skeletteile an. Aber warum verschmelzen die rudimentär gewordenen Skeletteile nicht in jüngerem Alter, etwa bis zur Zeit der vollständigen Verknöcherung des gesamten Skeletts, bis zum 25. Lebensjahre, wo die Verschmelzungsneigung wie alles Wachstum, Reorganisationsvermögen, Knochenneubildung viel stärker ist als in höherem Alter? Ebenso stehen eigene Untersuchungen in Widerspruch zur Behauptung Pfitzners: „Noch niemals sah ich vollkommen abgewanderte Knochenstücke, die in merklicher Entfernung vom talus und ohne irgendwelche direkte Beziehungen zu demselben in den Weichteilen hinter ihm ge-

legen hätten.“ Dagegen waren auf den vom Verfasser untersuchten Röntgenbildern nicht selten ziemlich weit vom talus entfernt ossa trigona zu sehen, die auch in einiger Entfernung vom calcaneus lagen und mit keinem von beiden in irgendeiner Beziehung standen. Weiter behauptet Pfitzner noch: „Also die Verschmelzungstendenz überwiegt so sehr, daß nicht nur einfach rudimentäre, sondern auch abortierende ossa trigona noch verschmelzen können!“ Nach der Ansicht des Verfassers könnte ein os trigonum allenfalls, wenn es abortierte, eine lockere Verbindung mit dem calcaneus eingehen, eine Verschmelzung dagegen nicht.

Um nun ein genaueres Bild von der Entstehungsmöglichkeit des os trigonum, seiner Häufigkeit, seines Aussehens und seiner Lage zu andern Knochen zu erhalten, wurden über 1300 Röntgenbilder von menschlichen Fußskeletten daraufhin nachgesehen. Unter 1324 Aufnahmen fand sich ein os trigonum insgesamt in 108 Fällen; d. i. in etwa 8 % aller Fälle. Ohne einen sonst bestehenden anormalen Befund kam es 93mal vor. In 15 weiteren Fällen trat es in Verbindung mit anderen überzähligen Knochen auf.

Diese gefundenen 108 Fälle, bei denen ein selbständiger processus posterior lateralis tali bzw. ein os trigonum vorhanden war, wurden ferner daraufhin untersucht, ob nicht eine einmalige Gewalteinwirkung in Frage kam, die für die Entstehung des os trigonum verantwortlich gemacht werden konnte.

Dabei stellte sich nun heraus, daß in:
43 Fällen eine distorsio pedis,
1 Fall ein Sturz aus geringer Höhe,
11 Fällen eine Fraktur der tibia oder fibula,
1 Fall eine Peronaeusoperation,
5 Fälien kein Trauma vorausgegangen war,
daß in:
19 Fällen pedes plani,
16 Fällen arthritis deformans,
1 Fall Kinderlähmung,
2 Fällen Knochentuberkulose,
1 Fall ein ulcus cruris,
1 Fall ein Calcaneussporn vorhanden war,
während in:
7 Fällen keine genügend sicheren Feststellungen mehr über die Patienten und einen etwa erfolgten Unfall oder dergleichen gemacht werden konnten.

In dieser Aufstellung steht an erster Stelle mit 43 Fällen „distorsio pedis“. Da der Unfallmechanismus bei einer distorsio pedis ein plötz-

liches Umknicken des Fußes dorsal- und lateralwärts ist, die einwirkende Gewalt stark auf den processus posterior lateralis tali einwirken kann, ist es erklärlich, daß ein Teil des processus posterior lateralis tali, falls er mit dem talus fest verknöchert ist, abgesprengt, falls er nur locker durch Bindegewebe mit ihm verbunden ist, abgerissen werden kann, wodurch ein selbständiger processus posterior lateralis tali, ein os trigonum, entstehen kann. In der Mehrzahl der Fälle hatte sich ein derartiger Unfall bei Männern ereignet, Frauen waren nur in etwa ⅓ der Fälle daran beteiligt.

Häufig haben auch pedes plani dazu geführt, daß der processus posterior lateralis tali selbständig wurde. Bedenkt man, daß bei Plattfüßen das Fußgewölbe eingesunken, die Bänder und Muskeln erschlafft sind, so versteht man, daß bei diesen Fällen ein Vertreten sehr viel leichter vorkommt als bei jugendlichen, kräftigen Individuen mit gutem Fußgewölbe. Doch beachten dies die meisten Menschen, die an Plattfuß leiden, nicht besonders, da ein Vertreten bei pedes plani sehr oft zu geschehen pflegt, besonders wenn keine Einlagen getragen werden; die Schmerzen werden als zwar lästige, aber eben zum Plattfuß gehörige Beschwerden hingenommen. Daß ein beim Plattfuß abgeflachter calcaneus oder talus allein den processus posterior lateralis tali absprengen kann, möchte ich bezweifeln. Die Entstehung eines os trigonum bei Plattfuß wird so sein, daß durch die bei jedem Plattfuß mit der Zeit einsetzende Arthritis im Bunde mit dem Tiefertreten des Calcaneus und Talus sowie Erschlaffung des gesamten Bandapparates und hinzutretenden Umbauprozessen im Knochen selbst bei der ersten stärkeren Verstauchung ein Teil des processus posterior lateralis tali abgerissen wird. Ueber die Entstehung eines os trigonum bei Jugendlichen, bei kongenitalem Plattfuß, gilt das, was G. M. Sack in einem Artikel: „Os trigonum und Shepherdsche Fraktur", Röntgenpraxis 4, 1932, sagt: „Auf das os trigonum wirkt als häufigste Deformität der Plattfuß, besonders der kongenitale, wo die Knochen noch in einem modulationsfähigen Zustande sich befinden." Unter den angeführten 19 Fällen befinden sich allein 16 männliche Patienten, während Frauen nur in 3 Fällen vertreten waren.

Wie aus der Tabelle ersichtlich, kam ein selbständiger processus posterior lateralis tali 16mal zusammen mit einer Arthrittis deformans vor. Der Befund war dabei meistens derart, daß der processus posterior lateralis tali ziemlich weit vom Talus entfernt lag, zackige Umrisse aufwies, unregelmäßig auch die frühere Ansatzstelle am Talus war; es wiesen in diesen Fällen auch die meisten anderen Fußwurzelknochen deutliche Merkmale einer Arthritis deformans auf. Das männliche Geschlecht war auch hier wieder am stärksten vertreten, in etwa 75 % der Fälle, während die restlichen 25 % auf das weibliche Geschlecht

sich verteilten. Wie nicht anders zu erwarten, war eine Arthritis deformans hauptsächlich in höherem Alter aufgetreten, so betrug das Durchschnittsalter der Patienten etwa 50 Jahre. Daß eine Arthritis deformans zu schweren Veränderungen an Knochen und Gelenken, zu schweren Deformitäten, zu Bewegungseinschränkungen in den befallenen Gelenken führen kann, ist allgemein bekannt. Für die Entstehung eines os trigonum bei Arthritis deformans gilt dasselbe, was schon in der Rubrik pedes plani angeführt wurde. Nur daß bei unseren letzten Patienten das Primäre die schwere Arthritis deformans war, die den ersten Anlaß zur Trennung des processus posterior lateralis tali vom Talus selbst gab. Gewöhnlich ist ja nur schwer ein klarer Trennungsstrich, besonders in höherem Alter, zwischen Arthritis deformans und Plattfuß zu ziehen, da das eine mit dem andern durch Wechselwirkung in ursächlichem Zusammenhang steht. Einmal ist ein starker Plattfuß vorhanden, und es entwickelt sich im Anschluß hieran eine Arthritis deformans. Ein anderes Mal ist eine Arthritis deformans das Primäre, in derem Gafolge dann durch Gelenkveränderungen, Bandlockerungen etc. ein Plattfuß sich entwickelt.

In unserer Tabelle finden wir an vierter Stelle vermerkt: Frakturen der tibia oder fibula. In diesen Fällen nimmt der Untersucher an, daß entweder ein Teil der Gewalt, die zum Bruche der tibia bzw. fibula führte, auch auf den processus posterior lateralis tali eingewirkt hat, oder erst die frakturierte tibia bzw. fibula den processus vom Talus trennte. Daß dies in den Krankengeschichten oft nicht erwähnt wird, ist wohl darauf zurückzuführen, daß eine Fraktur der tibia bzw. der fibula auch die Symptome, wie Bluterguß und Schwellung in der Knöchelgegend, hinreichend erklärlich erscheinen ließen, und eine Bruchbehandlung .... längeres Ruhigstellen des verletzten Gliedes .... auch zu einem Nachlassen der Schmerzen in der Knöchelgegend führte. Häufig kommen z. B. Patienten zum „Röntgen“, bei denen ein selbständiger processus posterior lateralis tali, ein os trigonum festgestellt wird, sozusagen als Nebenbefund. Diese können sich zuerst gar nicht auf eine vorausgegangene Verletzung besinnen, nach längerem Fragen aber geben sie die Möglichkeit einer Verletzung dieser Körperstelle vor kürzerer oder längerer Zeit zu. In 5 Fällen war angeblich kein Trauma voraufgegangen; in weiteren 7 Fällen konnte wegen Fehlens der Krankenblätter keine Feststellung über einen etwa erfolgten Unfall mehr gemacht werden. Wir müssen also diese 12 Fälle als ungeklärt bezeichnen. In einem Falle fand sich bei einem Patienten mit selbständigem processus posterior lateralis tali ein Sturz aus geringer Höhe verzeichnet; hierbei erfolgte sicherlich eine distorsio pedis, die zur Absprengung des processus posterior lateralis tali führte. Ein anderer Fall von selbständigem processus posterior lateralis tali lag

bei einem 17jährigen Patienten vor, der eine Peronaeusoperation durchgemacht hatte. Ob es sich hier um einen früheren Unfall oder um eine Folge der Operation handelte, war nicht mehr festzustellen. Endlich war noch die Entstehungsursache bei weiteren 5 Patienten ungewiß, von denen 1 Patient an Kinderlähmung, 2 an Knochentuberkulose, einer an ulcus cruris erkrankt waren, ein fünfter einen Calcanussporn besaß.

Zusammenfassend kommen wir also zu folgendem Resultat: In 90 Fällen (43mal distorsio pedis, 1mal ein Sturz aus geringer Höhe, 11mal eine Fraktur der tibia oder fibula, 19mal pedes plani, 16mal Arthritis deformans) sahen wir, daß ein selbständiger processus posterior lateralis tali nach einem Trauma, einer degenerativen Knochenerkrankung oder anormaler Knochenbeanspruchung (Plattfuß) entstanden war, daß Männer häufiger als Frauen, und zwar in höherem Alter diese angebliche Anomalie aufwiesen. Nur in 18 Fällen konnte nicht nachgewiesen werden, daß durch ähnliche Prozesse oder Traumen der processus posterior lateralis tali selbständig geworden war. Wir haben also gefunden, daß in 83 % aller Fälle ein selbständiger processus posterior lateralis tali kein accessorischer Knochen ist, sondern erst im Laufe des späteren Lebens aus den verschiedensten exogenen Ursachen entstehen kann, in den noch nicht 17 % betragenden restlichen Fällen aber keineswegs ein Grund für die Annahme vorhanden ist, daß der processus posterior lateralis tali im jugendlichen Alter aus einer besonderen Knorpel- oder Knochenanlage hervorgegangen sein muß.

Wir haben also 4 verschiedene Ursachen für die Entstehung eines selbständigen os trigonum gefunden:

1. Ein einmaliges Trauma.
2. Abnorme Belastung und allmählich erfolgender Durchbruch des processus posterior lateralis tali.
3. Einleitung des processus durch unvollständige Fraktur.
4. Selbständigwerden im Knorpelstadium, z. B. bei kongenitalem Plattfuß.

Für die Annahme einer selbständigen Anlage des os trigonum konnten wir keinen Anhaltspunkt finden.

Zu erwähnen wäre in diesem Zusammenhang noch die Ansicht H. Sprengells, der bei der Begutachtung Fußverletzter eine Aufnahme auch des unverletzten Fußes zu machen empfiehlt. In allen Fällen, in denen sich an beiden Fußskeletten ein os trigonum findet, das rund oder oval hinter den nicht sichtbar verletzten processus posterior lateralis tali liegt, handelt es sich seiner Meinung nach um einen accessorischen selbständigen Knochen. Ist dagegen das os trigonum nur auf einer Seite vorhanden, sind seine Umrisse nicht glatt, die dem processus posterior lateralis tali zugewandte Seite und früher

Ansatzstelle am Talus selbst rauh und unregelmäßig, dann hält er es für ein vom processus posterior lateralis tali abgesplittertes Knochenstückchen.

Untersucht man das Fußskelett des Menschen noch auf andere Anomalien, so findet man u. a. eine os peronaeum genannte Varietät. Unter 1324 Aufnahmen kam es 42mal vor, d. s. ungefähr 3 %. In der Mehrzahl waren es wieder männliche Patienten, die einen derartigen accessorischen Knochen besaßen, und unter ihnen war wieder meistens das Alter zwischen 40 und 50 Jahren vorherrschend. Unter 20 Jahren gab es nur 2 Fälle; der eine Patient war 19, der andere 17 Jahre alt. In 3 Fällen war es zweiteilig, in einem Falle dreiteilig. In der Embryonalzeit existiert kein Knorpelgebilde, aus welchem das os peronaeum in der Folgezeit hervorgehen könnte; auch im Wachstumsalter zeigt sich noch keine Knorpelanlage für ein os peronaeum. Die Lage des os peronaeum wechselt stark, in etwa 70 % der Fälle liegt es auf dem hinteren lateralen Ende der eminentia obliqua cuboidea, in 25 % reicht es teilweise über die articulatio calcaneo-cuboidea hinaus. Seine Form ist selten ganz kugelig, oft flach, länglich oval, oft dem cuboid zu konkav. Es unterhält keinerlei Verbindung mit dem Calcaneus, Cuboid oder Metatarsale V. Vom Cuboid ist es durch eine Bindegewebsschicht getrennt. Es liegt in der Sehne des musculus peronaeus, am Rande der Sehne oder der Sehne nur aufgelagert. Es stellte sich nun bei der Durchsicht der dem Verfasser zur Verfügung stehenden 42 Krankenblätter heraus, daß in:

13 Fällen	kein Trauma,
11 Fällen	pedes plani,
6 Fällen	distorsio pedis,
1 Fall	Polyarthritis rheumatica,
4 Fällen	eine Knöchelfraktur,
1 Fall	eine Schleimbeutelentzündung am calcaneus,
4 Fällen	Arthritis deformans,
1 Fall	ein Calcaneussporn

vorgelegen hatte.

In genau 25 % aller Fälle hatte also keine Gewalt an irgendeiner Stelle des Fußes eingewirkt. In den übrigen Fällen (11mal pedes plani, 4mal Knöchelfraktur, 1mal Schleimbeutelentzündung am Calcaneus, 1mal ein Calcaneussporn) kann ich ebenfalls keine Ursache für die Entstehung des os peronaeum erblicken. Eine distorsio pedis kann auch nicht für das Auftreten eines selbständigen os peronaeum verantwortlich gemacht werden, denn eine distorsio pedis spielt sich, wie schon oben erwähnt, vorwiegend im Talocrural- und Talocalcanealgelenk ab. Auch eine Polyarthritis rheumatica oder Arthritis deformans können wir als Ursache der Entstehung eines os peronaeum aus-

schließen, denn immer waren seine Konturen glatt und rund. Sehen wir nun noch, daß bei Jugendlichen im Alter bis zu 20 Jahren nur äußerst selten ein os peronaeum vorhanden ist, so müssen wir annehmen, daß es erst durch stärkere Beanspruchung im höheren Alter, ähnlich den Reibknochen oder Exerzierknochen, als Sesambein sich in der Sehne des musculus peronaeus entwickelt. Der Plattfuß scheint hierbei auch eine, allerdings nur geringe, Reizwirkung auszuüben, und zwar insofern, als durch das Tiefertreten des Talus und Calcaneus, durch Druck auf die Unterlage (Schuh oder Einlage) ein Dauerreiz auf Cuboid und die an ihm haftende Sehne ausgeübt wird.

Eine sehr seltene Anomalie der Fußwurzelknochen ist das os processi trochlearis. Unter meinen 1324 Fällen fand es sich 8mal, d. i. ungefähr 0,6 % aller Fälle. In 2 Fällen war kein Trauma, das vorausgegangen wäre, mehr festzustellen; in zwei anderen Fällen lag hochgradiger Plattfuß vor. Eine distorsio pedis hatte bei 2 Patienten stattgefunden, in einem weiteren Falle war der Talus mehrmals frakturiert, in dem letzten Falle hatte eine Quetschung des Fußes, mit einem daraus resultierenden Knöchelbruch, stattgefunden. Da die Lage des os processi trochlearis an der Ansatzsehne des musculus extensor digitorum brevis den Knochen mancherlei direkten Schädigungen durch äußere Einflüsse aussetzt, sodaß er bei Fraktur im Knöchelbereich leicht in Mitleidenschaft gezogen werden kann, so müssen wir uns wieder die Frage vorlegen: „Ist dieser Knochen immer ein selbständiger Knochen aus einer selbständigen Knorpel-Knochenanlage gewesen oder ist er erst im späteren Lebensalter durch äußere Einflüsse entstanden?“ Stehen dem Verfasser für die Beurteilung dieser Frage auch nur 8 Fälle zur Verfügung, so glaubt er doch, auch aus diesen wenigen einen gültigen Schluß ziehen zu können. Schon weil dieser Knochen in so wenigen Fällen vorhanden ist, ist es unwahrscheinlich, daß er einen variablen Teil des embryonalen Extremitätenskeletts darstellt; eine Knorpelanlage in der Embryonalzeit ist für diesen Knochen bisher ja auch noch nicht nachgewiesen. Wie schon anfangs erwähnt, fehlten für 2 Fälle genauere Unterlagen über ein vorausgegangenes Trauma. Zwei Patienten hatten eine Verstauchung im Fußgelenk erlitten; da sich der Unfallmechanismus bei einer distorsio pedis besonders im Talo-crural-Gelenk abspielt, wobei es zu Knochenabsplitterungen kommen kann, so wäre hiermit eine Entstehungsmöglichkeit für ein os processi trochlearis gefunden. Finden wir bei andern Patienten in der Vorgeschichte Frakturen oder Quetschungen der Knöchelgegend verzeichnet, so bestätigt dies noch unsere vorherige Annahme. Auch die Tatsache, daß pedes plani zweimal in der Vorgeschichte der Patienten verzeichnet waren, spricht für die traumatische bzw. funktionell bedingte Entstehung des os processi trochlearis. Da bei Plattfüßen durch sie

bedingte statische Umbauprozesse in der Knochenstruktur starke Beanspruchungen von Knochen und Bändern auftreten, denen die sich noch nicht den veränderten statischen Verhältnissen angepaßten Knochen oft nicht gewachsen zeigen, so kann es auch hierbei zu Absplitterungen und Abreißungen durch übermäßige Belastung oder verstärkten Sehnenzug kommen. Ich glaube demnach, daß es sich bei der Entstehung des os processi trochlearis um die Einwirkung äußerer Einflüsse handelt, daß man auch nicht von einem accessorischen os processi trochlearis sprechen kann, zumal da auch in der Embryonalzeit keine Anlage für einen selbständigen Knochen zu finden ist.

Im Gegensatz zum eben beschriebenen os processi trochlearis handelt es sich beim os tibiale externum um einen wirklich accessorischen Knochen des Fußskeletts. Verfasser fand es nur auf 4 Röntgenbildern; das entspricht einer Häufigkeit von 0,3 %. In 3 Fällen war kein Trauma irgendwelcher Art vorausgegangen, bei dem 4. Patienten handelte es sich um einen älteren Mann mit pes transverso-planus. Betrachten wir seine Lage in der Endsehne des musculus tibialis posticus, im medialen Winkel zwischen naviculare und caput tali, oft dazu noch im ligamentum calcaneo-naviculare eingeschlossen, so sehen wir, daß eine Entstehung durch äußere Einflüsse aller Wahrscheinlichkeit nach nicht gerade häufig sein wird. (Es besteht allerdings eine entfernte Möglichkeit einer Entstehung durch stärkere Zugwirkung des ligamentum calcaneo-naviculare). Hinzu kommt noch, daß v. Bardeleben nachweisen konnte, daß beim menschlichen Embryo im zweiten Monat schon ein selbständiger Knorpel für das spätere os tibiale externum vorhanden ist, wie es auch bei vielen Säugetieren noch als konstantes Skelettstück vorkommt. Wir müssen demnach annehmen, daß es sich um ein Sesambein in der Sehne des musculus tibialis posticus und in ligamentum calcaneo-naviculare handelt. Warum bei den meisten Menschen eine Verknöcherung des embryonalen Knorpelkernes ausbleibt, ist nicht bekannt; einzelne Autoren meinen Degenerationserscheinungen annehmen zu müssen. Eine andere sehr seltene Abnormität des Fußskeletts stellt das os calcaneum secundarium dar. Verfasser konnte es nur in 2 Fällen nachweisen. Das eine Mal fand es sich bei einer 51-jährigen Frau, das andere Mal bei einem 43jährigen Manne. Seine Lage ist zwischen Talus, Calcaneus, Cuboid und Naviculare; es besitzt zwei Gelenkflächen, eine für den Talus, eine zweite für das Cuboid. Pfitzner meint, es würde im Laufe der Zeit mit dem Talus oder Cuboid verschmelzen. Für diese Annahme konnte ich keine Fälle beibringen. Weder am Talus noch am Cuboid waren Anzeichen dafür vorhanden, daß einmal ein accessorischer Knochen eine Verbindung mit ihnen eingegangen war. Ob es sich nun um eine Absplitterung der das os calcaneum secundarium begrenzenden Knochen oder um einen

accessorischen Knochen handelt, konnte ich nicht feststellen, da mir nur zwei Fälle zur Verfügung standen; in der Vorgeschichte waren bei dem einen Patienten pedes plani, bei dem andern ein Fußwurzelbruch verzeichnet. Doch neigt Verfasser der Ansicht zu, daß es sich bei dem os calcaneum secundarium um eine Absplitterung eines der umliegenden Knochen handelt.

Einfacher dagegen ist die Entstehung des os supranaviculare zu verfolgen, wofür 18 gut gelungene Aufnahmen mir zur Verfügung standen. Die Lage des os supranaviculare ist ursprünglich in einer halbkugeligen Aussparung am distal-dorsalen Ende des os naviculare. Bei Aufnahmen des Fußskeletts Jugendlicher liegt es in dieser Grube einmal stärker noch mit dem os naviculare durch Bindegewebe verbunden, ein anderes Mal scheinbar gelockert, ohne sichtbare Verbindung mit dem os naviculare, aber zum größten Teil immer noch in der Grube. In wenigen Fällen liegt es im Spalt zwischen os naviculare und os cuneiforme, mehr nach dorsal- und distalwärts verschoben, aber immer rund. Erst bei älteren Patienten, bei denen arthritische Veränderungen, Plattfüße oder dergl. vorhanden waren, zeigte es Abweichungen von seiner ursprünglich kugeligen Form, wurde spitz, länglich, gezackt, ragte fast immer mit der Spitze in den Gelenkspalt zwischen os naviculare und os cuneioforme hinein, war dorsalwärts abgeplattet, hatte also die Form eines Keiles angenommen. Pfitzner hält diesen Knochen für ein Pseudosesamoid, während Hyrtl es für eine knopfförmige Epiphyse hält, die durch eine Knorpelfuge vom os naviculare getrennt ist. Auf Grund der eigenen Röntgenbilder bin ich zu der Ansicht Hyrtls gekommen. Bei 18 Fällen war nur 3 Mal kein Trauma nachzuweisen! Die restlichen 15 Fälle waren meistens Sprungverletzungen und Umknickungen des Fußes, in 4 Fällen waren noch schwere arthritische Veränderungen dazu vorhanden. Außer bei den nachträglichen Veränderungen bei Arthritis deformans, keilförmig und länglich ausgezogen, wie schon oben erwähnt, war die Gestalt des os supranaviculare immer ohne Ausnahme rund, und zwar entsprach diesem runden Knochen eine ganz genau dazu passende kugelige Aussparung am dorsal-distalen Ende des os naviculare. Wäre das os supranaviculare ein ausgesprengtes, abgesplittertes Stückchen des os naviculare, so wäre seine Form nicht immer die gleiche, sondern sowohl seine Größe wie Form müßten variieren, entsprechend der Größe und der Stelle der Einwirkung der auf das os naviculare wirkenden Kraft. Da dies aber nicht der Fall ist, schon vor seiner Loslösung vom os naviculare das os supranaviculare seine fest umrissene Gestalt hat, so bleibt als Erklärung hierfür nur das Vorkommen einer selbständig gebliebenen Epiphyse übrig.

Als 7. accessorischen Knochen des menschlichen Fußskeletts fand Verfasser das sog. os intercuneiforme. Dies ist ein kleiner, rundlicher

Figur 1.

Figur 1 zeigt ein os supranaviculare, wie es auf den meisten Röntgenbildern vorgefunden wird, klein, rund, im Spalt zwischen os naviculare und os cuneiforme gelegen.

Knochen von etwa 3 mm Durchmesser. Nur 5 Fälle standen mir zur Verfügung. Bei 4 Patienten fand sich in der Vorgeschichte kein Anhaltspunkt für eine traumatische Entstehung des os intercuneiforme, bei dem letzten Patienten lag ein nichtentzündlicher Plattfuß vor. W. Gruber berichtet, daß er es 4mal knorpelig vorgebildet gefunden habe. Da auch in unseren wenigen Fällen kein Anhaltspunkt für eine traumatische Genese vorliegt, schließt sich Verfasser der Ansicht W. Grubers an, nach der das os intercuneiforme knorplig vorgebildet wird und ein rudimentär gewordenes echtes Skelettstück darstellt.

Als Beispiel einer allerdings selten — unter 1324 Aufnahmen dreimal — vorkommenden Epiphyse fand Untersucher das os vesalianum. Seine Größe wechselt stark, seine Lage befindet sich am äußeren Rande des Fußes, zwischen Cuboid und Metatarsale V. Auf den drei gefundenen Röntgenbildern artikulierte es mit dem Metatarsale V. Pfitzner behauptet, es artikuliere auch mit dem Cuboid; er berichtet von einem Fall, wo bei einem Neugeborenen das os vesalianum links verschmolzen war, rechts noch selbständig war. Daher meint er, es sei ein assimiliertes Skelettstück. Pfitzner hat weiterhin Spuren desselben bei

Figur 2.

Os supranaviculare schon etwas arthritisch verändert, keilförmig, allerdings noch ohne stärkere Ausziehung seiner in den Gelenkspalt ragenden Spitze, wie es bei stärkerer Arthritis der Fall ist.

mehreren Species festgestellt, teils in Gestalt einer Epiphyse, teils als variable Entwicklung und variable Absetzung einer Fortsatzbildung des Metatarsale V. (vgl. Absetzung des os trigonum). Nach Ansicht des Verfassers handelt es sich um eine knorplig präformierte Epiphyse, die in manchen Fällen keine Verschmelzung mit dem Metatarsale V. eingeht. Große Wahrscheinlichkeit hat aber auch die Annahme, daß die Epiphyse mit dem Metatarsale V. zwar verschmilzt, aber an der Verschmelzungsstelle ein locus minoris resistentiae bleibt; an dieser Stelle greifen dann Kräfte im Laufe des Lebens an, die zur Abtrennung der Epiphyse führen können. Hierzu gehören Fußquetschungen sowie übermäßige statische Beanspruchungen bei Plattfuß.

Eine andere Anomalie, die ein-, zwei- und dreiteilig vorkommt, ist das os cuboideum secundarium. Seine Lage befindet sich auf der plantaren Seite des Cuboid. Es ist länglich oval, dem Cuboid seine konkaven Flächen zugekehrt. Sein Vorkommen ist nicht allzu häufig; nur auf 3 Aufnahmen war es deutlich erkennbar. Bei einer 21jährigen Patientin, bei der es zweiteilig vorkam, war kein Trauma vorausgegangen, nur waren in der letzten Zeit Schmerzen aufgetreten, die an Intensität immer

mehr zunahmen. Bei den beiden anderen zwei männlichen Patienten von 72 bzw. 65 Jahren war es genau so; kein Trauma, erst in letzter Zeit, seit einigen Monaten, waren zunehmende Schmerzen beim Gehen aufgetreten. Das os cuboideum wird schon beim Embryo als eigener Knorpelkern gefunden, womit seine Aetiologie geklärt sein dürfte. Durch stärkere Beanspruchung beim Marschieren, Springen, bei schlechtsitzendem Schuhwerk oder Einlagen wird es, da es mit der Zeit, wie alle accessorische Knochen, an Widerstandskraft gegen äußere Einflüsse verliert, in zwei, ja drei Teile, wie wir gesehen haben, geteilt. Die plötzlich auftretenden Schmerzen bei unseren Patienten ohne vorhergegangenes Trauma, ihre langsam zunehmende Schmerzhaftigkeit sprechen dafür, daß zwischen den einzelnen Teilen des cuboideum secundarium vorher nur noch eine lockere Verbindung bestanden hat, die sich mit der Zeit immer mehr löste, bis der Knochen in zwei oder drei Teile zerbrach. Das os cuboideum secundarium ist also nach unsern Befunden ein inkonstantes Skelettstück, das in seiner Form und Zahl wechseln kann und von geringer Widerstandskraft gegen äußere Einflüsse ist.

Als letzten seltenen Befund konnte Verfasser einen kleinen Knochenschatten auf dem dorsum tali feststellen. 10 Fälle dieser Art fanden sich auf den untersuchten Röntgenbildern. Sein Vorkommen dürfte also gar nicht so selten sein. Wie kommt es aber nun, daß dieser Knochen bisher den Untersuchern entgangen ist? Gesehen hat diesen Knochenschatten sicher der eine oder andere schon. Wahrscheinlich haben die Untersucher ihn für ein abgesprengtes Stück des Talus gehalten und daher mit Recht geglaubt, der Oeffentlichkeit von ihrem Befund keine Mitteilung geben zu brauchen. Es wäre zu begrüßen gewesen, wenn diejenigen, die das os trigonum für einen selbständig vorgebildeten Knochen halten, ihre Untersuchungen und die daraus gezogenen Schlüsse der Oeffentlichkeit früher in genügendem Maße bekannt gemacht hätten. Mit demselben Recht könnte man nämlich diesen Knochen über dem dorsum tali als einen accessorischen Knochen bezeichnen. Sehen wir die Krankenblätter unserer Patienten auf ein Trauma oder degenerative Knochenprozesse hin durch, so finden wir, daß bei drei Fällen eine Fraktur der Mittelfußknochen vorgelegen hatte, bei 2 Fällen pedes plani, bei weiteren 2 Fällen Arthritis deformans, während in den restlichen 3 Fällen kein vorausgegangenes Trauma mehr festgestellt werden konnte. Nach der Lage, Größe, seinen unregelmäßigen Umrissen ist aber nicht daran zu zweifeln, daß wir es auch hier mit einem vom Talus abgetrennten Knochensplitter, aber nicht mit einem accessorischen Knochen zu tun haben.

Es folgen einige Aufnahmen dieses Knochensplitters.

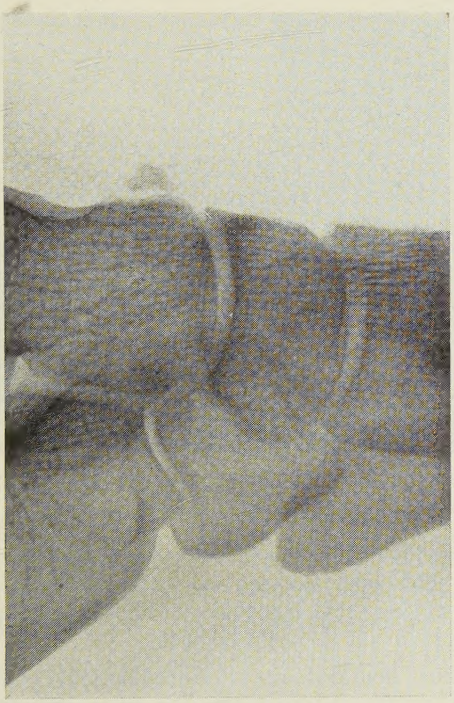

Figur 3.

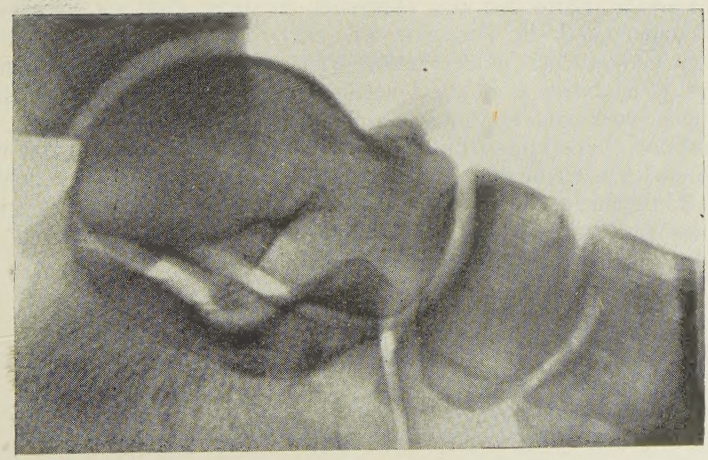

Figur 4.

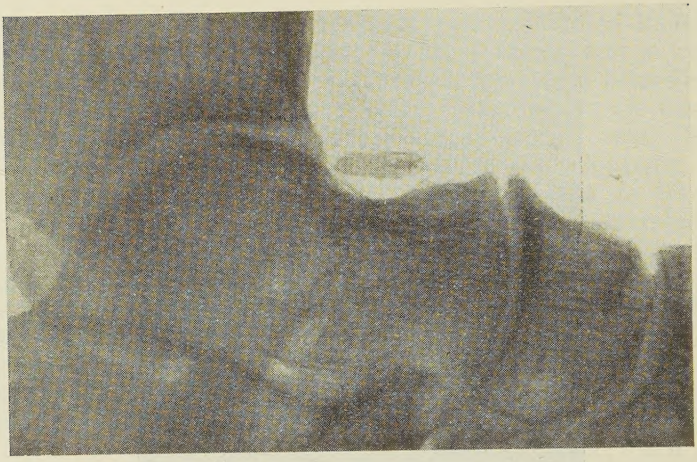

Figur 5.

Auf den Aufnahmen 3 und 4 sehen wir zwei deutliche unregelmäßige Knochenschatten über dem dorsum tali. Die beiden Patienten kamen zur Behandlung wegen ihres Plattfußleidens, wegen allmählich stärker werdender Schmerzen auf dem Fußrücken.

Aufnahme 5: über dem dorsum tali unregelmäßig gebauter länglicher Knochenschatten. Es handelte sich hier um einen offenen Knöchelbruch.

Daß die Angaben der einzelnen Autoren über accessorische inkonstante Fußwurzelknochen des Menschen in ihrer Zahl so schwanken, kommt daher, daß die Resultate wie auch die Anschauungen der jeweiligen Untersucher immer mehr oder weniger stark auseinanderweichen, je nachdem z. B. die Untersuchungen an Hand von Röntgenaufnahmen oder von anatomischen Präparaten gemacht werden. Soll die Zahl der überzähligen Fußwurzelknochen des Menschen nicht noch mehr ansteigen, so dürfen wir nicht jeden Schatten eines Knochen auf einem Röntgenbild, aber auch nicht jeden Knochensplitter in einem anatomischen Präparat für einen selbständigen Knochen halten, ehe nicht der vollständige Beweis dafür erbracht ist.

Mein Lebenslauf.

Geboren wurde ich, Paul Schönekeß, am 30. Januar 1907 zu Barmen als Sohn des Bauunternehmers Franz Schönekeß und seiner Frau Lina, geb. Kirchner. Nach Absolvierung der Volksschule meiner Heimatstadt, des dortigen Gymnasiums und ab Ostern 1925 des Gymnasiums zu Wipperfürth, besuchte ich, um das medizinische Studium zu beginnen, die Universitäten Würzburg, Gießen, Düsseldorf und Münster. Mein Staatsexamen bestand ich am 12. Juli 1934 in Münster. Das praktische Jahr beendete ich am 1. August 1935.